HEART NEWS

2021年７月　１日発行
Vol. 49

大阪市立総合医療センター循環器センター
http://cardiovasc-ocgh.sakura.ne.jp

毎年恒例の、The Echo Live（心エコー図検査の教育プログラム、岡山大学・伊藤浩先生が代表世話人、当センター阿部医師が企画運営を担当）、5月29日に5時間のスペシャルプログラムを大阪、東京、岡山、徳島、山口の多元中継でライブWEB配信をいたしました。『something new、something special』そして『楽しく学ぶ』を信条として年次開催してきましたが、今回はなんと第20回記念でした。当センター松村医師も弁膜症症例の闘論セッションで活躍しました。

今年も、半ばを過ぎてしまいましたが、皆さまお元気でお過ごしでしょうか？
コロナ感染症は減少傾向ですが、「第5波」の到来も予想され、予断を許さない状態が続いています。地域医療機関の先生方においては、ワクチン接種も加わり、大変お忙しいとお察しします。

当センターでは、ハートチームである循環器内科、心臓血管外科、麻酔科、放射線科、超音波検査技師、臨床工学技士、看護師が一丸となって、経皮的僧帽弁接合不全修復術 MitraClip （マイトラクリップ） の施設認定に向けて準備を行い、本年７月１日付けで大阪府下7施設目となるMitraClip の施設認定を取得し、いよいよ開始します。この治療がこれまで治療の機会を閉ざされていた僧帽弁閉鎖不全症の患者さんに大きな福音であると考えております。

今回のハートニュースは、松村嘉起先生から経皮的僧帽弁接合不全修復術 MitraClip（マイトラクリップ）について、心臓血管外科から下肢静脈瘤と静脈うっ滞性皮膚潰瘍について紹介して頂きます。

循環器センターのＨＰ (http://cardiovasc-ocgh.sakura.ne.jp) もリニューアルしていますので是非閲覧ください。

大阪市立総合医療センター　循環器センター長
循環器内科部長　　成子　隆彦

新しい僧帽弁閉鎖不全の治療法 MitraClip を開始します

循環器内科　松村　嘉起

今回は7月から当院で開始となる経皮的僧帽弁接合不全修復術 MitraClip（マイトラクリップ）についてご紹介します。僧帽弁閉鎖不全に対しては僧帽弁形成術や人工弁置換術が行われていますが、いずれも人工心肺を必要とする外科手術です。MitraClipは高齢者や心臓以外の合併症のため外科手術の危険性が高い、または向いていない患者さんに向けた新しい治療法です。

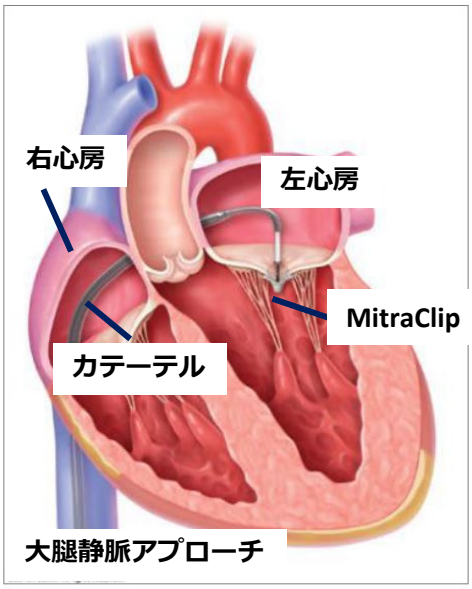

具体的には、治療適応の重症僧帽弁閉鎖不全があるが・・
・非常に高齢である
・脆弱である
・左室駆出率が低下している
・心臓手術の既往がある
・肝不全や免疫不全などの合併症がある
などの患者さんが適応になります。

大腿静脈から挿入したカテーテルを用いて、心房中隔を経由し左房にアプローチを行い留置します。クリップで僧帽弁を閉じるという治療の性質上、僧帽弁の形態によってMitraClipの治療自体が困難な患者さんもおられます。全身状態の評価とともに心エコーで僧帽弁の形態評価を行い、循環器内科医、心臓血管外科医、麻酔科医などの多職種からなるHeart teamで議論し、その適応について決定します。対象かもしれないと思われる患者さんがおられましたら、適応について検討させていただきますので、是非ご紹介をお願いいたします。

クリップ

クリップを操作する機器

循環器内科外来担当医のご案内

	月	火	水	木	金
午前	阿部	松村	占野	仲川	成子
			田村(ペースメーカ)		
午後	阿部	松村			成子
	占野（ペースメーカ）				林

地域初診外来

	月	火	水	木	金
午前	成子	齋藤	阿部	成子	松本
					林 (不整脈)
午後		齋藤（末梢動脈）	占野（不整脈）	仲川（肥大型心筋症）	松本（ＴＡＶＩ）

下肢静脈瘤と静脈うっ滞性皮膚潰瘍

2019年6月から下肢静脈瘤外来を開設し下肢静脈瘤や静脈うっ滞性皮膚潰瘍の治療をおこなっています。下肢静脈瘤に対しては血管内レーザー焼灼術を導入しています。うっ滞性皮膚潰瘍に対しては静脈瘤や不全穿通枝に対する手術もおこないますが、治癒するまでに時間がかかるため適切な圧迫療法と局所処置の継続が重要となります。当科では弾性ストッキング圧迫療法コンダクターや皮膚・排泄ケア認定看護師（WOCナース）と連携して圧迫療法と創傷処置の教育、指導を行いながら治療を行っています。

下肢静脈瘤血管内レーザー焼灼術

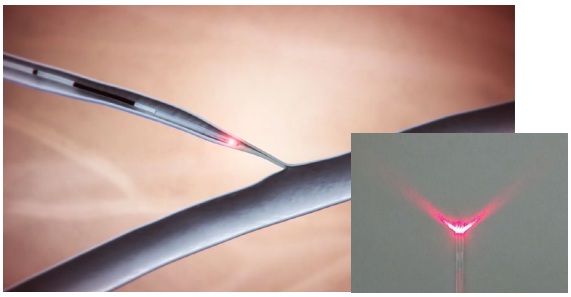

- 適応は症状のある一次性下肢静脈瘤
- 焼灼の対象となる静脈は大副伏在静脈、小副伏在静脈、副伏在静脈
- 禁忌はDVTがある、急性期表在静脈血栓症、全身状態不良、歩行困難、妊婦など

静脈うっ滞性皮膚潰瘍

- 下腿の下1/3の内側に多い（ときに外測や足背部）
- 深さは筋層には至らない
- 周囲に皮膚硬化や色素沈着を伴う
- 浸出液が多い
- 難治性、易再発性

7か月

大伏在静脈焼灼術施行後、外来で圧迫療法継続

2か月

入院及び外来で圧迫療法継続

当科初診から潰瘍治癒までは2-7ヶ月（平均3.9ヶ月）でした。
圧迫療法の継続が必要であり、当科ではその指導にも力を入れています。

心臓血管外科外来担当医のご案内

	月	火	水	木	金
午前	青　山	村　上	阪　口	【下肢静脈瘤外来】 青　山	尾　藤
午後	青　山	[ロボット手術外来] 村　上	阪　口		尾　藤

今号の循環器日記　循環器内科　阿部幸雄

今号で取り上げた僧帽弁逆流症に対するMitraclipを用いたカテーテル的治療を導入すべく、循環器内科および心臓血管外科、麻酔科、看護師、放射線検査技師、超音波検査技師、臨床工学士で協力しながら粛々と準備を進めているところです。

左上写真は2月に行われたキックオフ・ミーティングの様子です。プロクタリング（立ち合い指導）を行っていただく予定の倉敷中央病院の久保先生にまずはWEBを通じて講義していただき、みっちり勉強いたしました。

右上写真と左下写真は4月に行われた心エコー図検査ワークショップの様子です。経食道心エコー図を見ながら留置するためMitraclip手技では必須かつ最も重要な検査です。本治療に特有の描出法や評価法を同じく倉敷中央病院の丸尾先生（左下写真前列左）に教えていただきました。

右下写真はファンデーション・トレーニングの様子で、少しかがんだ姿勢で写っているのがインプランターの循環器内科の齋藤医師です。実際の留置操作を実習しているところです。

手術リスクが高い、または、手術に不向きな僧帽弁逆流症患者においても本治療で僧帽弁逆流症を改善することが可能となります。適正な適応や手技の安全性についても担保しながら慎重に導入を進めていく所存です。どうぞよろしくお願いいたします。



当院循環器内科、心臓血管外科は近隣の先生方からの循環器救急疾患をさらに迅速に受けることができるようにするため、循環器センター直通電話（ハートライン）を設置しております。

ハートライン（循環器センター直通電話）

０６－７６６２－７９７９

その他の場合は御面倒ですが 06-6929-1221（病院代表）から呼び出して下さい。